



Mieloma múltiple con IgM de superficie precedido por síndrome mielodisplásico en paciente anciana

>>> En la siguiente presentación de un caso clínico de un paciente donde el abordaje por citometría de flujo de asociaciones inusuales de síndrome mielodisplásico y mieloma múltiple condujo a su oportuno tratamiento.

>>> AUTORES

Stalin Tello Vera¹, Carlos Sánchez Neira¹, Andrés Galindo Céspedes¹

¹ Hospital Nacional “Almanzor Aguinaga Asenjo”. Chiclayo, Perú.

>>> CORRESPONDENCIA

stalintellovera2018@gmail.com

Fuente: *Revista Cubana de Hematología, Inmunología y Hemoterapia*. 2022;38(3):e1650

>>> RESUMEN

Introducción: El mieloma múltiple con expresión

de inmunoglobulina M de superficie constituye una enfermedad rara cuya causa es desconocida y se caracteriza por una alta tasa de anomalías genéticas en las células plasmáticas o sus precursores.

Objetivo: Determinar las características clínicas y sus asociaciones con la expresión inmunofenotípica de inmunoglobulina M de superficie e inmunohistoquímica de CD20 en una paciente afectada de mieloma múltiple precedido por síndrome mielodisplásico.

Presentación del caso: Paciente femenina, 68 años de edad. Admitida en el Servicio de Hematología Clínica. Al momento del diagnóstico presentó palidez, trombocitopenia, hipercalcemia y lesiones óseas. Inicialmente, mediante citometría de flujo

se detectaron patrones aberrantes para granulocitos, neutrófilos, monocitos y serie eritroide, sugerentes de síndrome mielodisplásico. Posteriormente se observó aumento de las células plasmáticas del 18 % en el frotis de médula ósea, exhibiendo una morfología similar a linfocitos. Se reportó una población patológica de 6 % de la celularidad total, mostrando positividad para CD38, CD117 e inmunoglobulina M de superficie, negatividad para CD19 y CD45, fenotipo coherente con células plasmáticas anormales. Adicionalmente resultados de inmunohistoquímica relataron tinción difusa de CD20 en biopsia de médula ósea. La paciente logró recuperarse luego de un trasplante autólogo de células progenitoras hematopoyéticas.

Conclusión: Los resultados resaltan la importancia de diagnosticar y monitorear casos únicos que permitan un tratamiento oportuno del paciente.

Palabras clave: síndromes mielodisplásicos; células plasmáticas; inmunoglobulina m; mieloma múltiple; inmunofenotipificación; inmunohistoquímica.

>>> INTRODUCCIÓN

Los síndromes mielodisplásicos (SMD) presentan un grupo heterogéneo de células progenitoras hematopoyéticas anormales en la médula ósea que conllevan un riesgo variable de evolución a neoplasias mieloides.^{1,2}

La presencia concomitante de mieloma múltiple (MM) y SMD es rara e implica un desorden clonal en la maduración de las células plasmáticas.³

El MM es causado por un número excesivo de anomalías genéticas en las células plasmáticas o sus precursores (plasmoblastos). Tales

DENGUE

Dengue Ag NS1

OnSite® Dengue Ag Rapid Test kit x 30 det.

Controles Ag NS1

Positiva Dengue Ag External Control Negativo y Positivo x 5 ml

Dengue IgG

OnSite® Dengue IgG Rapid Test kit x 10/30 det.

Dengue IgG/IgM

OnSite® Dengue IgG/IgM Combo Rapid Test kit x 10/30 det.

Dengue Ag NS1-IgG/IgM

OnSite® Dengue Duo Ag-IgG/IgM Rapid Test kit x 10/30 det.



CROMOION
ABASTECIMIENTO INTEGRAL HOSPITALARIO
División Diagnóstico - Biología Molecular

Central: Oporto 6125 - Ciudad de Buenos Aires - Argentina
Planta Elaboradora Punta Alta, Prov. de Buenos Aires
mail: reporte@cromoion.com
www.cromoion.com

anomalías se deben a una gran cantidad de eventos genéticos incluidas, mutaciones, polimorfismos de un sólo nucleótido, deleciones y duplicaciones de las regiones de un gen, una región o incluso un brazo completo de un cromosoma; translocaciones cromosómicas y variaciones en la expresión de genes intactos, entre otros.⁴

La inmunoglobulina M (IgM) es una proteína de membrana presente en la maduración de los linfocitos B y suele representar un fenotipo agresivo cuando se expresa en MM, se asocia generalmente con pronóstico desfavorable y una esperanza de sobrevivida más corta que la de los pacientes con mieloma típico.⁽⁵⁾ En el presente trabajo se reportó un caso de MM en paciente con antecedentes de SMD con el objetivo de determinar las características clínicas y sus asociaciones con la expresión inmunofenotípica de inmunoglobulina M de superficie e inmunohistoquímica de CD20.

PRESENTACIÓN DE CASO

Paciente de sexo femenino de 67 años de edad. Admitida por pancitopenia en el servicio de hematología de un Hospital de Nivel III de Chiclayo-Perú. Con antecedentes de discrasia de células plasmáticas que representaron 18 % de la celularidad evaluada en el frotis de médula ósea. Al momento de la consulta la paciente presentó palidez ++/+++; ausencia de equimosis, petequias o sangrado activo.

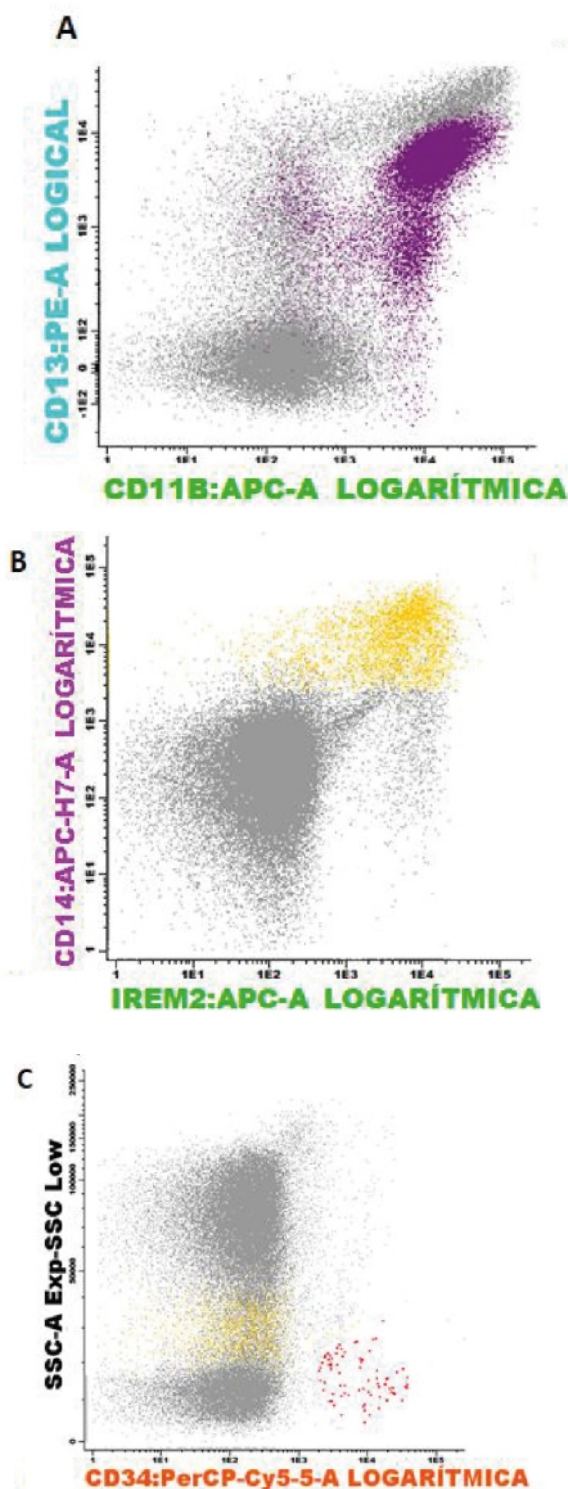
Exámenes auxiliares

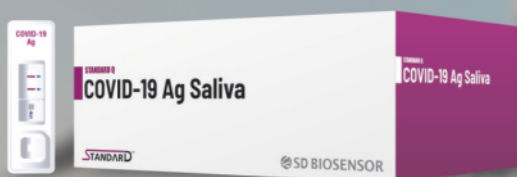Hemoglobina (Hb): 8.9 g/dL, Volumen corpuscular medio: 108 fL, Leucocitos: $5.15 \times 10^3/\mu\text{L}$, Plaquetas: $105 \times 10^3/\mu\text{L}$, Ácido úrico: 7.5 mg/dL, Creatinina: 0.67 mg/dL, Urea: 40 mg/dL, Glucosa: 100 mg/dL, Lactato deshidrogenasa: 401 mg/dL, IgA: 12 md/dL, IgM: 9 md/dL, IgG: 519 md/dL, Bilirrubina total: 0.75 mg/dL, Calcio sérico: 10.1 mg/dL, β 2-microglobulina: 7.21 $\mu\text{g/mL}$, Prueba de Coombs: negativo, TGO: 49 U/L, TGP: 96 U/L, TSH: 3.31 $\mu\text{UI/ml}$, T4 libre: 1.36 ng/dL, Examen de orina completo: normal.

Citometría de flujo de la médula ósea

El día 22/07/2019 se apreció un patrón madurativo aberrante en los granulocitos neutrófilos, monocitos y serie eritroide; con escaso número de precursores CD34+:0.15 %, sugerente de SMD (Figura 1).

>> **Figura 1.** Poblaciones aberrantes de neutrófilos y monocitos en síndrome mielodisplásico. Se aprecia un patrón aberrante de A neutrófilos en color púrpura; B monocitos en color amarillo. Escaso número de C precursores CD34+ en rojo.



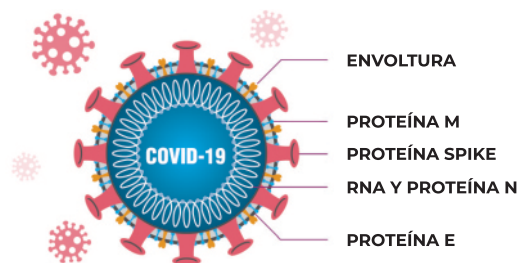


- ✓ **Test más rápido y menos doloroso para el paciente**
- ✓ **Muestra:** Saliva
- ✓ **Altamente sensible:** 100 % para CTs<30
- ✓ **Tiempo de ensayo:** 15-30 minutos
- ✓ **Proceso de testeo fácil y conveniente para el profesional**
- ✓ **No requiere equipamiento extra**

STANDARD Q COVID-19 Ag Test (Saliva) es un rápido inmunoensayo cromatográfico para la detección cualitativa de antígenos específicos de SARS-CoV-2 presentes en el fluido salival de humanos. Este test detecta fragmentos de proteínas del virus SARS CoV-2 a partir de una muestra de saliva de pacientes. STANDARD Q COVID-19 Ag Test (Saliva) puede proporcionar un test mas conveniente tanto para el profesional como para el paciente.

STANDARD Q COVID-19 Ag Test (Saliva) detecta nuevas variantes (mutadas en gen Spike)

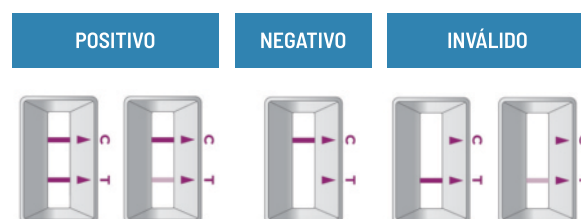
La proteína objetivo del Test Saliva STANDARD Q COVID-19 Ag es la proteína N.



PROCEDIMIENTO DEL TEST

- 
1 Toma de muestra
 El paciente debe drenar moco, toser y escupir saliva en la copa de recolección.
- 
2 Mezcla de las 3 muestras con un hisopo.
- 
3 Mezcla de muestra con el buffer de extracción
- 
4 Aplicación de la muestra
 Resultado en 15-30 minutos

INTERPRETACIÓN DE LOS RESULTADOS



CARACTERÍSTICAS DE RENDIMIENTO

STANDARD Q COVID-19 Ag Test (Saliva).

Tipo de muestra		PCR		
		Positivo	Negativo	Total
STANDARD Q COVID-19 Ag Test (Saliva)	Positivo	18	0	18
	Negativo	1	73	74
	Total	19	73	92
Sensibilidad (N, 95% CI)		94.74% (18/19, 73.97% - 99.87%)		
Especificidad (N, 95% CI)		100% (73/73, 95.07% - 100%)		

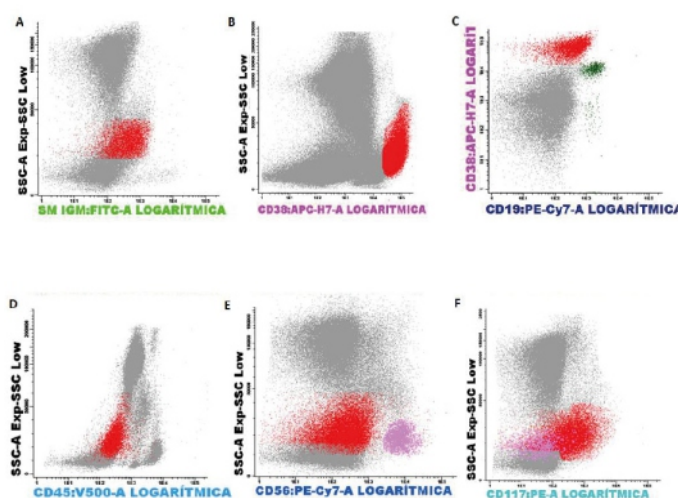
INFORMACIÓN PARA PEDIDOS

STANDARD Q COVID-19 Ag Test (Nasal)

Cat. No.	Producto	Temperatura de almacenamiento	Test / Kit
09COV90D	STANDARD Q COVID-19 Ag Test (Saliva)	2-30°C	25

El día 06/09/2019 se detectó una población, que representó 6 % de la celularidad total, CD38++, CD56+, CD19 negativo, CD45 negativo, CD117+, sIgM+: compatible con células plasmáticas anómalas (Figura 2).

>> **Figura 2.** Poblaciones aberrantes de células plasmáticas en Mieloma Múltiple. Se aprecia una población de plasmocitos (en rojo), A. SmlgM+; B. CD38++; C. CD19nega+; D. CD45nega+; E. CD56nega+; F. CD117+.



Exámenes adicionales

Tomografía multicorte (TEM) tórax, abdomen y pelvis: Negativo. Survey óseo: Lesiones líticas parietales. Biopsia médula: CD3, CD5, CD10, BCL6, CD34, CD117, CICLINA D1, negativos; CD20 positivo difuso.

>>> DISCUSIÓN

La frecuencia de mieloma múltiple con la aberración inmunofenotípica sIgM+ es rara. Al igual que en los pacientes con MM sin este marcador, puede exhibir niveles altos de células plasmáticas monoclonales en la médula ósea más una inmunoglobulina circulante secretada por células plasmáticas malignas, ya sea IgG, IgA, IgM y expresión de una cadena ligera o ninguna.^{6,7} Los pacientes con MM también son propensos a presentar crisis de hipercalcemia, es decir, un episodio potencialmente mortal de niveles altos de calcio iónico (Ca²⁺) en la sangre, debido a un exceso de reabsorción ósea y/o falla renal, así mismos niveles

elevados de lactato deshidrogenasa sérica y Beta-2 microglobulina; en el presente caso destacó un incremento de este último.⁵

Los componentes monoclonales (M) parecen ser productos anormales de un único clon que presenta una proliferación excesiva. Algunos componentes M muestran actividad de anticuerpo, dirigida con mayor frecuencia contra auto-antígenos y antígenos bacterianos. Los análisis más recientes sugieren que la expresión de los genes de las inmunoglobulinas que conducen a la producción de los componentes M tiene lugar de manera antigénicamente dirigida.³ Así mismo el deterioro de la producción de inmunoglobulina M en el mieloma múltiple puede deberse a la presencia de monocitos o macrófagos que dirigen la maduración de las células B normales hacia células plasmáticas secretoras de otros anticuerpos.⁸

En las células clonales con alta producción de IgM se desconoce la célula específica de origen. Sin embargo, el análisis de las secuencias de los genes de las inmunoglobulinas y de los marcadores de superficie celular sugiere la existencia de una transformación maligna de una célula del centro posgerminal.

Es importante señalar la presencia de CD20 en el presente caso, característico de la maduración de linfocitos B pequeños.⁹ Es probable que la paciente haya evolucionado hacia un mieloma y no hacia una leucemia mieloide, como suele suceder en las mielodisplasias, porque no existió exceso de blastos.¹⁰ Existe evidencia que la displasia en monocitos concomitante a MM puede asociarse a menor supervivencia libre de progresión.¹¹ Lo que no puede corroborarse con el presente caso por el corto periodo de seguimiento, ya que la paciente se recuperó con terapia convencional y trasplante autólogo de células madre hematopoyéticas y en la actualidad se encuentra con buena salud.

Por otra parte, existe evidencia que las células estromales (CEM) de pacientes con SMD y MM presentan alteraciones funcionales similares a través de mecanismos moleculares comunes para inducir la senescencia celular, la muerte celular y la

neovascularización. Específicamente las CEM presentan una proliferación deficiente *in vitro*, asociada a la sobreexpresión de CDKN2A y una regulación a la baja de CXCL12.

La inmunohistoquímica de la biopsia de la médula ósea ha demostrado que las CEM que no lograron proliferar *in vitro* y que expresan CDKN2A se acumulan intensamente en las regiones perivasculares, curiosamente, las CEM de los pacientes revelan una actividad de proliferación mejorada después del bloqueo de CDKN2A. Toda esta evidencia podría explicar la presencia concomitante de ambas patologías en el presente caso, ya que al no existir historia de tratamientos previos para ninguna de las dos, no podría haberse originado por la terapia de una de ellas y más alejado aún por un precursor común, debido a que como sabemos la célula plasmática y las células de linaje mielóide derivan de diferentes precursores.

La importancia del presente caso radicó en el hecho de detectar a tiempo y monitorear casos complejos de asociaciones inusuales de síndrome mielodisplásico y mieloma múltiple, con énfasis especial en el uso de la citometría de flujo para la evaluación del inmunofenotipo en neoplasias hematológicas, muestra un valor por encima de las técnicas morfológicas convencionales, lo que permite que el paciente sea oportunamente tratado.

>>> CONFLICTO DE INTERESES

Los autores declaran no presentar conflicto de intereses.

>>> CONTRIBUCIONES DE LOS AUTORES

Conceptualización: Stalin Tello Vera, Carlos Sánchez Neyra.

Curación de datos: Andrés Galindo Céspedes.

EL SEGUIMIENTO DE TUS PACIENTES EN UNA ÚNICA PLATAFORMA

Resultados de calidad en tu laboratorio



Avalos 3651 | (1605) | Munro | Buenos Aires | Argentina.

Tel/Fax (54 11) 4512 5666 | ventas@gematec.com.ar | www.gematec.com.ar



Análisis formal: Stalin Tello Vera, Andrés Galindo Céspedes.

Adquisición de fondos: Stalin Tello Vera, Carlos Sánchez Neyra, Andrés Galindo Céspedes.

Investigación: Stalin Tello Vera.

Metodología: Stalin Tello Vera, Carlos Sánchez Neyra.

Administración del proyecto: Stalin Tello Vera.

Recursos: Stalin Tello Vera, Andrés Galindo Céspedes.

Software: Andrés Galindo Céspedes.

Supervisión: Stalin Tello Vera.

Validación: Stalin Tello Vera.

Visualización: Stalin Tello Vera, Carlos Sánchez Neyra.

Redacción – borrador original: Andrés Galindo Céspedes.

Redacción – revisión y edición: Stalin Tello Vera.

Pollet JP, Smadja N, et al. Myélome à IgM: 6 observations et revue de la littérature. *La Revue de Médecine Interne*. 1990;11(1):13-8. DOI: [https://doi.org/10.1016/S0248-8663\(05\)80602-2](https://doi.org/10.1016/S0248-8663(05)80602-2).

7.Corey SJ, Minden MD, Barber DL, Kantarjian H, Wang JCY, Schimmer AD. Myelodysplastic syndromes: the complexity of stem-cell diseases. *Nat Rev Cancer*. 2007;7(2):118-29.

8.Arbab A, Saada V, Cotteret S, Marzac C, Ghez D. Plasma cell dedifferentiation in refractory multiple myeloma. *Br J Haematol*. 2021; 193(2):212. DOI: <https://10.1111/bjh.17244>

9.Fujino M. The histopathology of myeloma in the bone marrow. *J Clin Exp Hemat*. 2018;58(2):61-7. DOI: <https://10.3960/jslrt.18014>

10.Yan W, Qu X-Y, Li H, Li Y-C, Li Y, Yao K, et al. Coexistence of plasma cell neoplasia and myelodysplastic syndrome with excess blasts: case reports and literature review. *Ann Palliat Med*. 2021 Dec;10(12):12431-12440. DOI: <https://10.21037/apm-21-3210>

11.Maia C, Puig N, Cedena M-T, Goicoechea I, Valdes-Mas R, Vazquez I, et al. Biological and clinical significance of dysplastic hematopoiesis in patients with newly diagnosed multiple myeloma. *Blood*. 2020 Jun 25; 135(26):2375-87. DOI: <https://10.1182/blood.2019003382>

12.Choi H, Kim Y, Kang D, Kwon A, Kim J, Min Kim J, et al. Common and different alterations of bone marrow mesenchymal stromal cells in myelodysplastic syndrome and multiple myeloma. *Cell Prolif*. 2020 May;53(5):e12819. DOI: <https://10.1111/cpr.12819>

>>> REFERENCIAS BIBLIOGRÁFICAS

1.Hasserjian RP. Myelodysplastic Syndrome Updated. *Pathobiology*. 2019; 86(1):7-13. DOI: <https://10.1159/000489702>

2.Chang YH. Myelodysplastic syndromes and overlap syndromes. *Blood Res*. 2021;56(S1):S51-S64. DOI: <https://10.5045/br.2021.2021010>

3.Shapiro-Shelef M, Calame K. Regulation of plasma-cell development. *Nat Rev Immunol*. 2005;5(3):230-42.

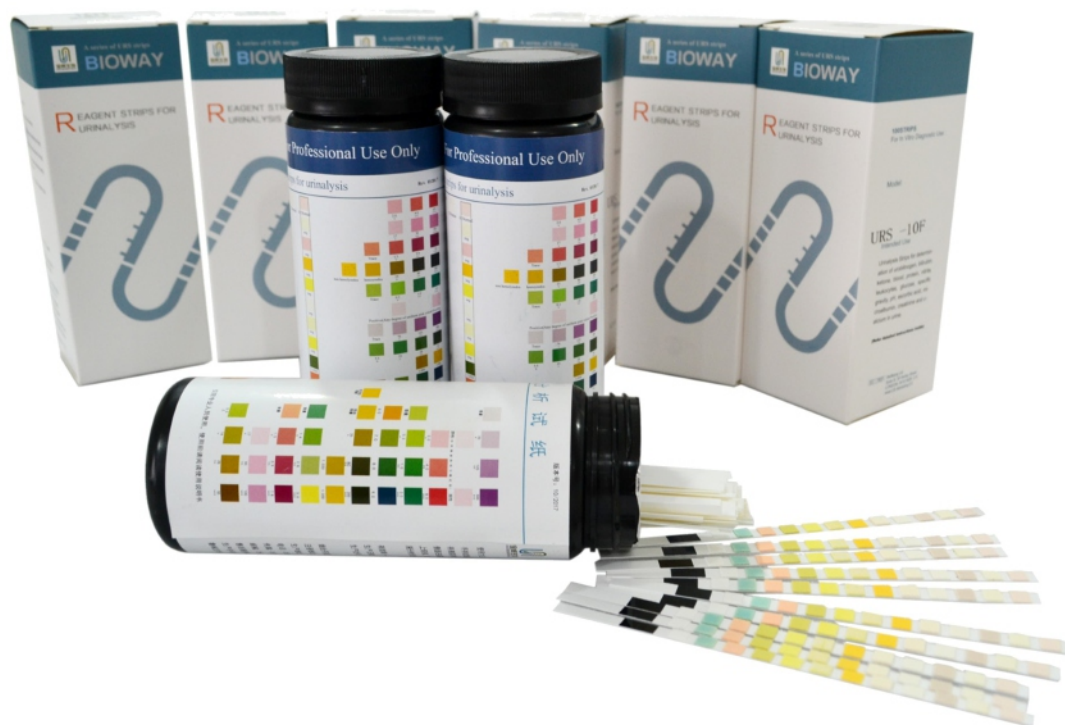4.Morgan GJ, Walker BA, Davies FE. The genetic architecture of multiple myeloma. *Nat Rev Cancer*. 2012;12(5):335-48.

5.Gundesen MT, Lund T, Moeller HEH, Abildgaard N. Plasma Cell Leukemia: Definition, Presentation, and Treatment. *Curr Oncol Rep*. 2019;21(1):8. DOI: <https://10.1007/s11912-0190754-x>

6.Gramont AD, Grosbois B, Michaux JL, Peny AM,



Tiras Reactivas para Análisis de Orina



URS-10H: Tiras para la medición de glucosa, proteína, pH, sangre, cetonas, bilirrubina, urobilinógeno, nitrito, densidad específica y leucocitos

Los resultados de la prueba son dados por comparación del color de la tira, con el mapa de colores o reconociendo el cambio de color con los analizadores de orina BW-200, BW-300 y BW-500.

Envase x 100 tiras

Conservar en un lugar fresco, seco y al abrigo de la luz, a temperaturas entre 2 - 30 °C.

Venta exclusiva a laboratorios de análisis clínicos. Uso Profesional Exclusivo



CROMOION
ABASTECIMIENTO INTEGRAL HOSPITALARIO
División Diagnóstico - Biología Molecular

Central: Oporto 6125 - Ciudad de Buenos Aires - Argentina
Planta Elaboradora Punta Alta, Prov. de Buenos Aires
mail: reporte@cromoion.com
www.cromoion.com
Tel: +54 11 4644-3205/06